Es una alteración congénita de los movimientos oculares ocasionalmente hereditaria uni o bilateral, que se caracteriza porque el **ojo** no se mueve en algunas direcciones mientras que el intento del movimiento hacia otras puede inducir que el párpado se cierre y el ojo se retraiga.

Según el tipo de Síndrome de Duane, el ojo tiene mayor limitación afuera o adentro, o tiene ambas limitaciones.

También se pueden observar movimientos verticales anómalos denominados #disparo arriba o disparo abajo".

El paciente tiende a torcer la cabeza hacia su posición más cómoda. Ocasionalmente el paciente aprende a disimular el defecto y pasa inadvertido, en otras es muy evidente y requiere **cirugía** ,la cual no corrige el defecto solo mejora la apariencia estética o la tortícolis del cuello.

Igual que otros tipos de **estrabismo** puede ameritar el uso de parches o **lentes**.

Por ser un síndrome, puede asociarse a otras alteraciones bien sea musculoesqueléticas, sistémicas u oculares.

Imágenes del Síndrome de Duane



Foto 1 – Síndrome de Duane – Oftalmología pediátrica y Estrabismo – Dr. Alvaro Sanabria



Foto 2 – Síndrome de Duane – Oftalmología pediátrica y Estrabismo – Dr. Alvaro Sanabria



Foto 3 – Síndrome de Duane – Oftalmología pediátrica y Estrabismo – Dr. Alvaro Sanabria



Foto 4 – Síndrome de Duane – Oftalmología pediátrica y Estrabismo – Dr. Alvaro Sanabria

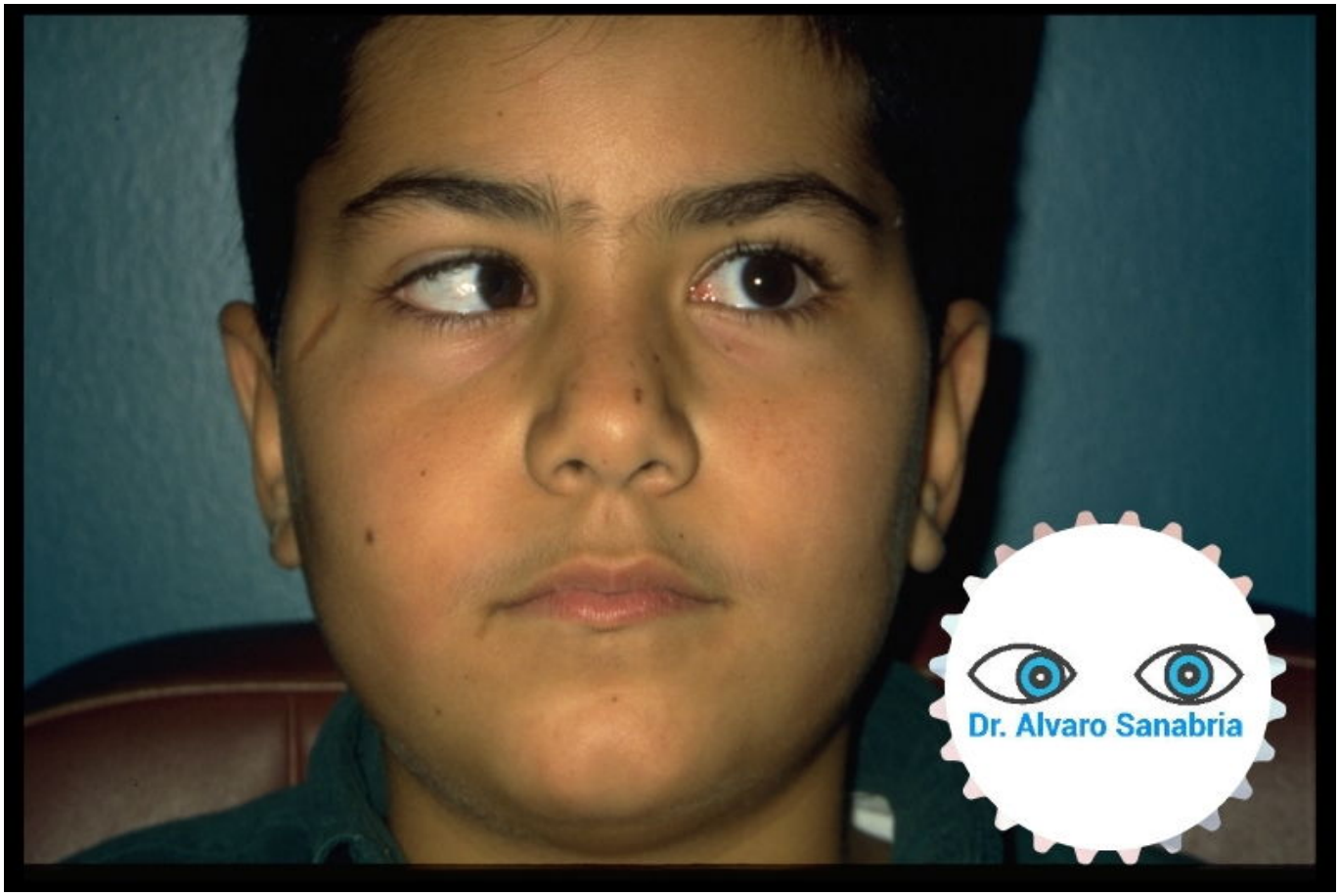

Foto 5 – Síndrome de Duane – Oftalmología pediátrica y Estrabismo – Dr. Alvaro Sanabria

Vídeo del Síndrome de Duane de tipo I

https://oftalmologiapediatrica.com.ve/wp-content/uploads/2018/03/S.-Duane-Tipo-I-ODI_x264.mp4

https://oftalmologiapediatrica.com.ve/wp-content/uploads/2018/04/S.-Duane-Tipo-I-OI_x264.mp4

Vídeo del Síndrome de Duane de tipo II

Miranda presenta un sindrome de Duane tipo II. En este caso se presenta una mayor limitación para el movimiento del ojo derecho hacia adentro en ese momento la hendidura palpebral se cierra y el ojo se hunde levemente dentro de la órbita, eso se llama enoftalmo.

Cómo podemos ver en el vídeo presenta buen movimiento del ojo derecho hacia afuera arriba y abajo. Se observa un up and downshoot, desplazamiento del ojo hacia arriba cuando mira adentro y hacia abajo cuando mira adentro que se llaman disparo arriba y disparó abajo.

https://oftalmologiapediatrica.com.ve/wp-content/uploads/2018/04/VID-20180406-WA0003_x264.mp4

Miranda – Síndrome de Duane de tipo II – Oftalmología pediátrica – Dr. Alvaro Sanabria

Vídeo del Síndrome de Duane de tipo III

https://oftalmologiapediatrica.com.ve/wp-content/uploads/2018/04/Duane-Tipo-III_x264.mp4

Síndrome de Duane de tipo III – Oftalmología pediátrica – Dr. Alvaro Sanabria

Entonces según sea la mayor limitación del movimiento en el síndrome de Duane, tendremos:

Síndrome de Duane tipo I: Mayor limitación al movimiento hacia afuera.
Síndrome de Duane tipo II: Mayor limitación al movimiento hacia adentro.
Síndrome de Duane tipo III: Limitación igual en el movimiento afuera y adentro.