

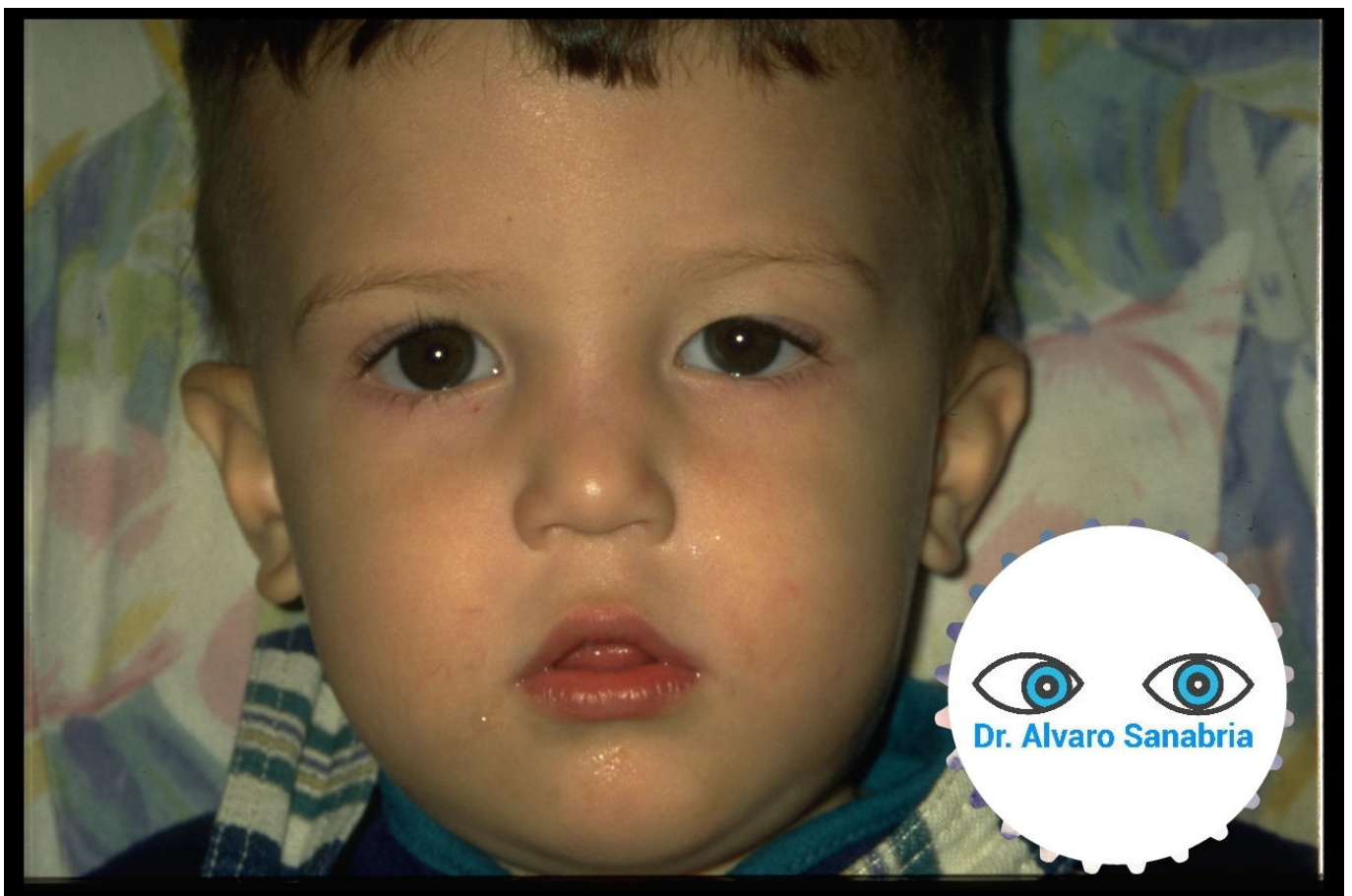La ptosis es la caída de los párpados por debajo del nivel donde deben estar. Muchos padres refieren que el niño “tiene los ojos chiquitos”. Si la ptosis es leve y no afecta el eje visual constituye un problema para la función visual por lo que puede esperar para su solución definitiva.

Las ptosis severas afectan el eje visual, producen **ambliopía**, **astigmatismo** y posiciones viciosas de la cabeza. Estos casos requieren cirugía temprana.

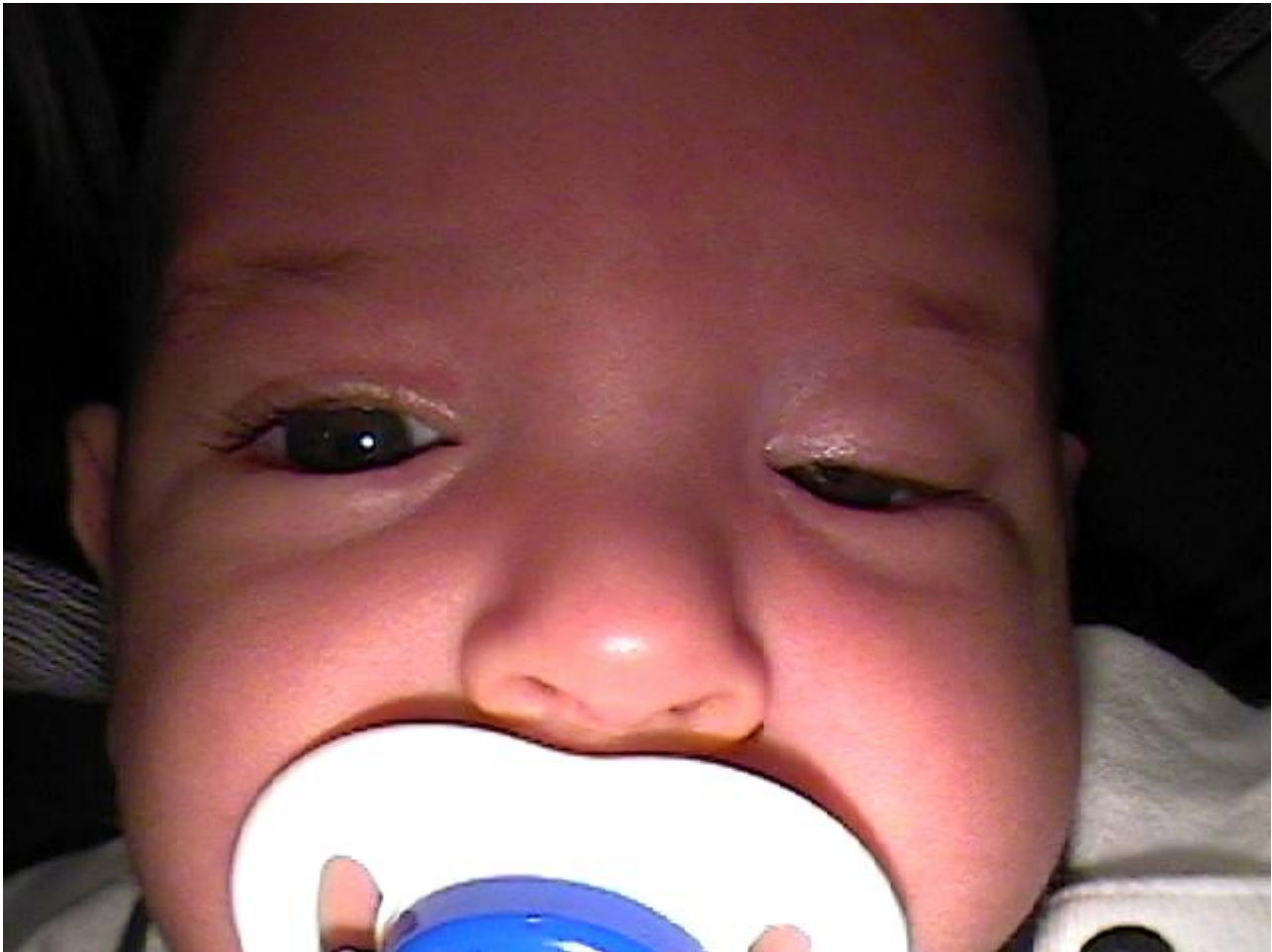Las ptosis pueden ser de un ojo (unilaterales) pudiendo comprometer el desarrollo visual de ese ojo o bilaterales simétricas o asimétricas que producen diferentes posiciones compensadoras de cabeza y diferentes grados de ambliopía.

En ocasiones puede asociarse a pliegues epicantales y puentes nasales anchos (Telecanto) constituyendo el síndrome de blefarofimosis.

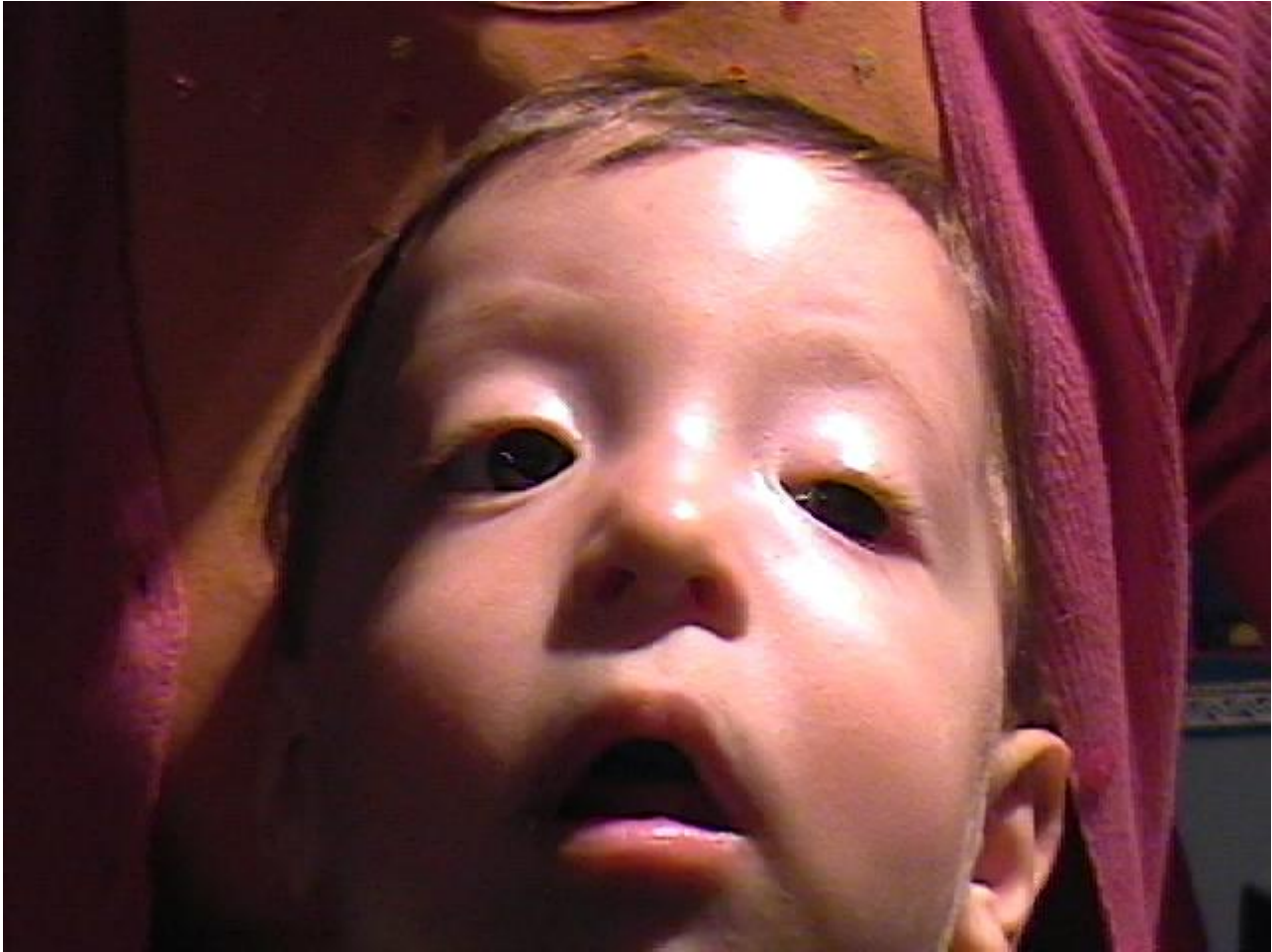Imágenes de Ptosis Palpebral



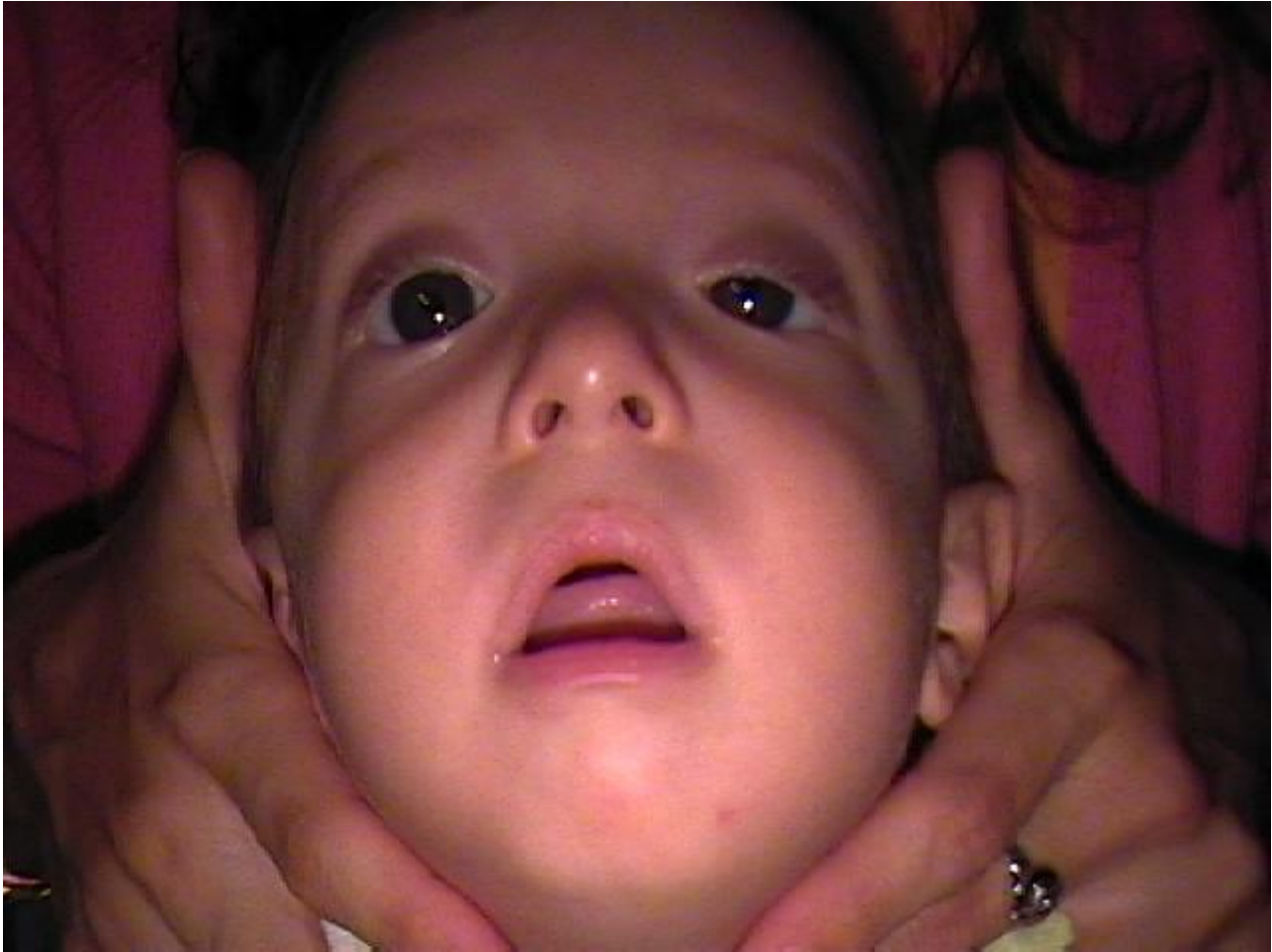Niño con Ptosis palpebral - Oftalmología pediátrica - Dr. Alvaro Sanabria



Ptosis palpebral congénita - Bebé - Oftalmología pediátrica - Dr. Alvaro Sanabria



Ptosis palpebral en niños - Párpados caídos - Oftalmología pediátrica - Dr. Alvaro Sanabria



Ptosis palpebral en niños - Párpados caídos - Oftalmología pediátrica - Dr. Alvaro Sanabria



Ptosis palpebral en niños - Párpados caídos - Oftalmología pediátrica - Dr. Alvaro Sanabria



Foto 1 - Caso de Ptosis palpebral - lqx Suspensión - Oftalmología pediátrica - Dr. Alvaro Sanabria

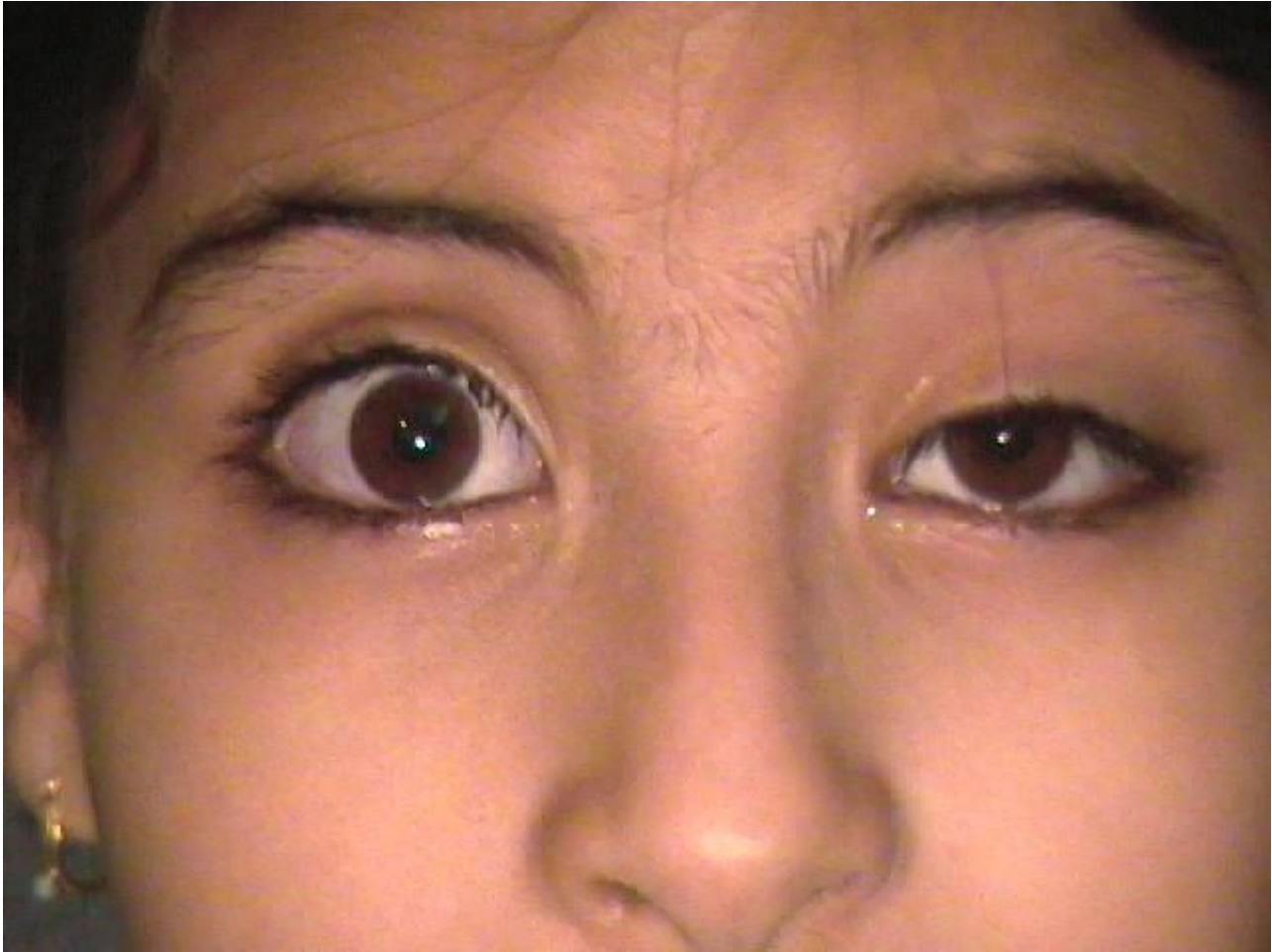

Foto 2 - Caso de Ptosis palpebral - lqx Suspensión - Oftalmología pediátrica - Dr. Alvaro Sanabria



Foto 3 - Caso de Ptosis palpebral - lqx Suspensión - Oftalmología pediátrica - Dr. Alvaro Sanabria

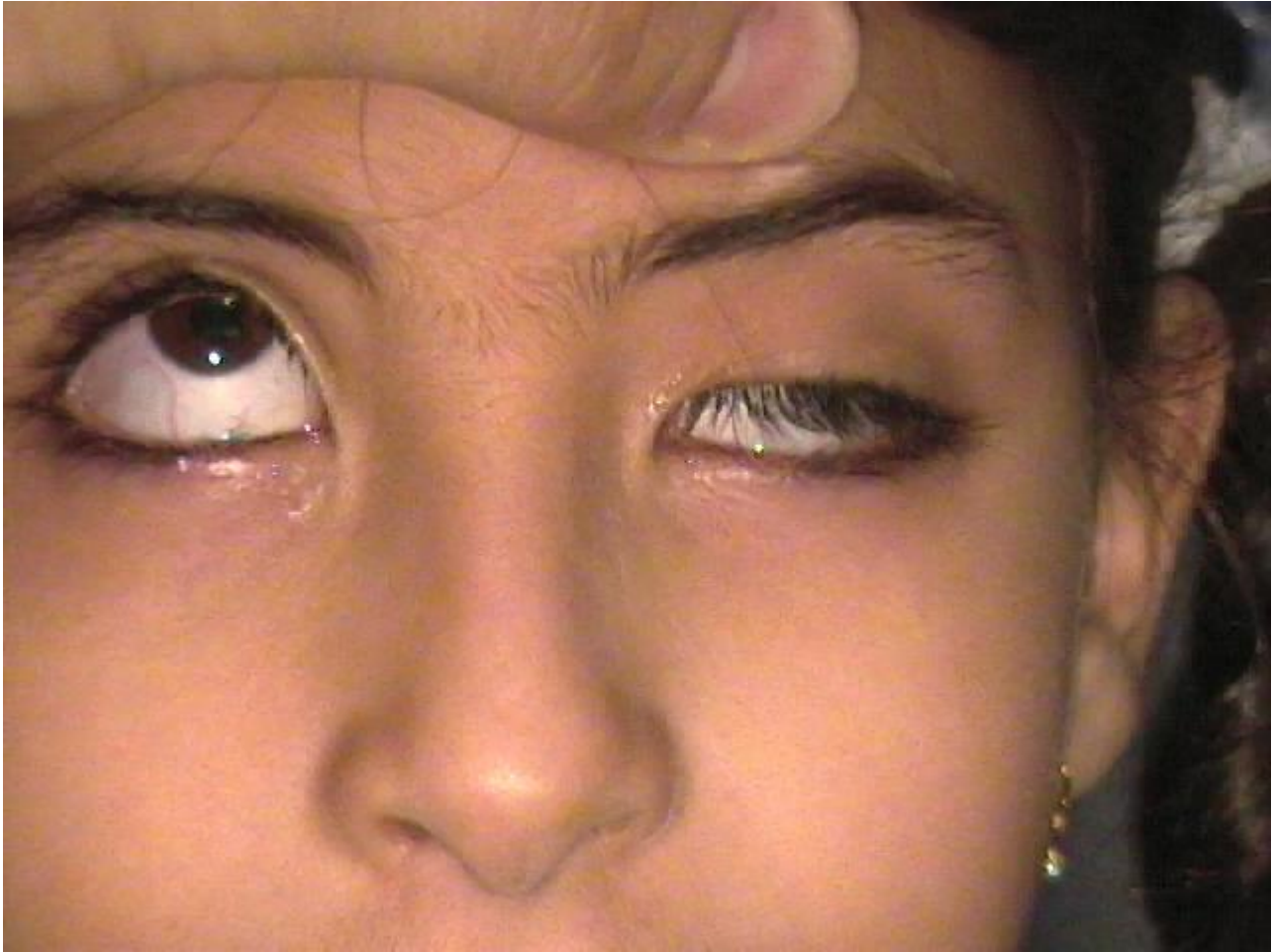


Foto 4 - Caso de Ptosis palpebral - lqx Suspensión - Oftalmología pediátrica - Dr. Alvaro Sanabria

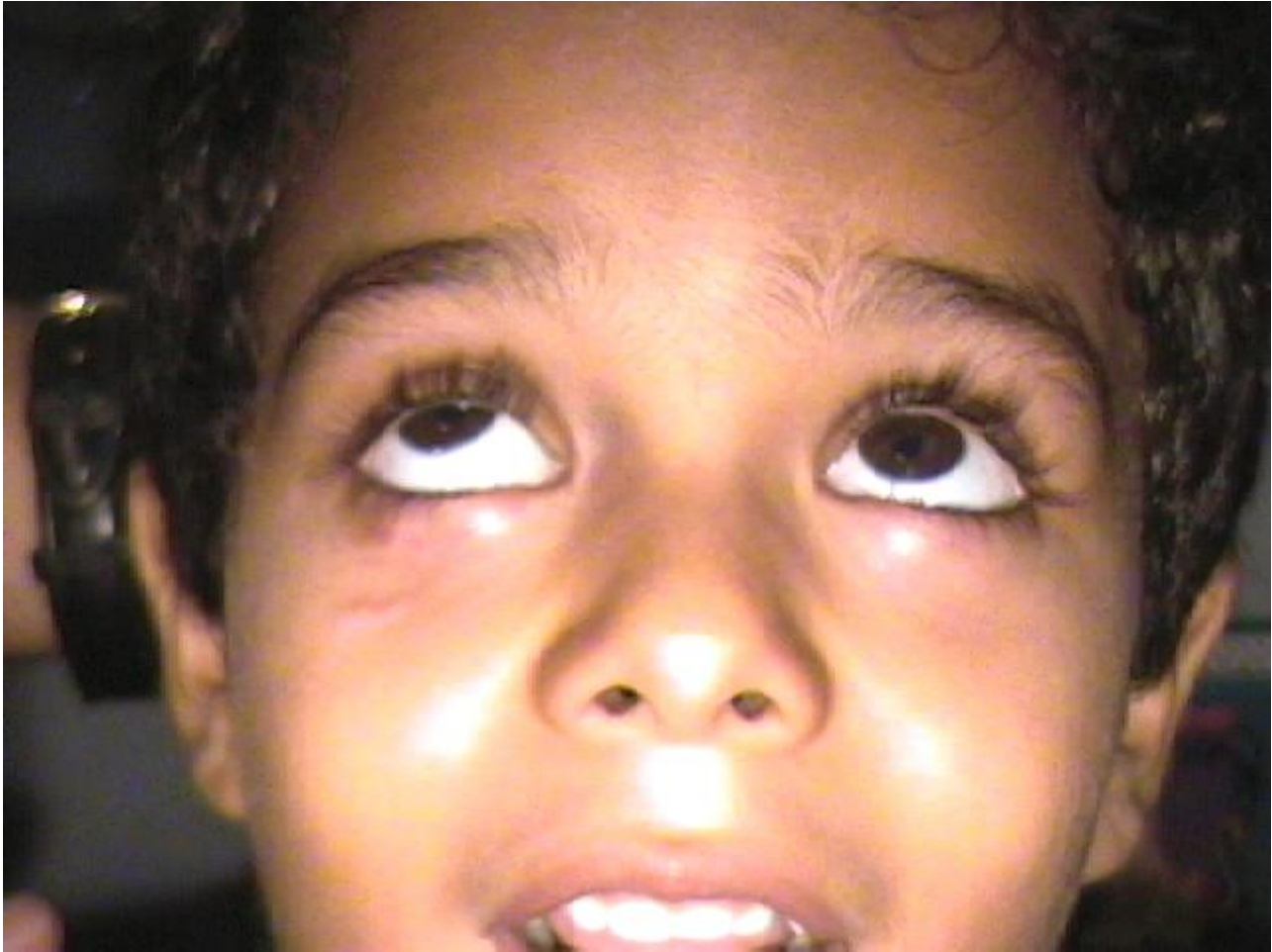

Foto 5 - Caso de Ptosis palpebral - lqx Suspensión - Oftalmología pediátrica - Dr. Alvaro Sanabria



Foto 6 - Caso de Ptosis palpebral - lqx Suspensión - Oftalmología pediátrica - Dr. Alvaro Sanabria

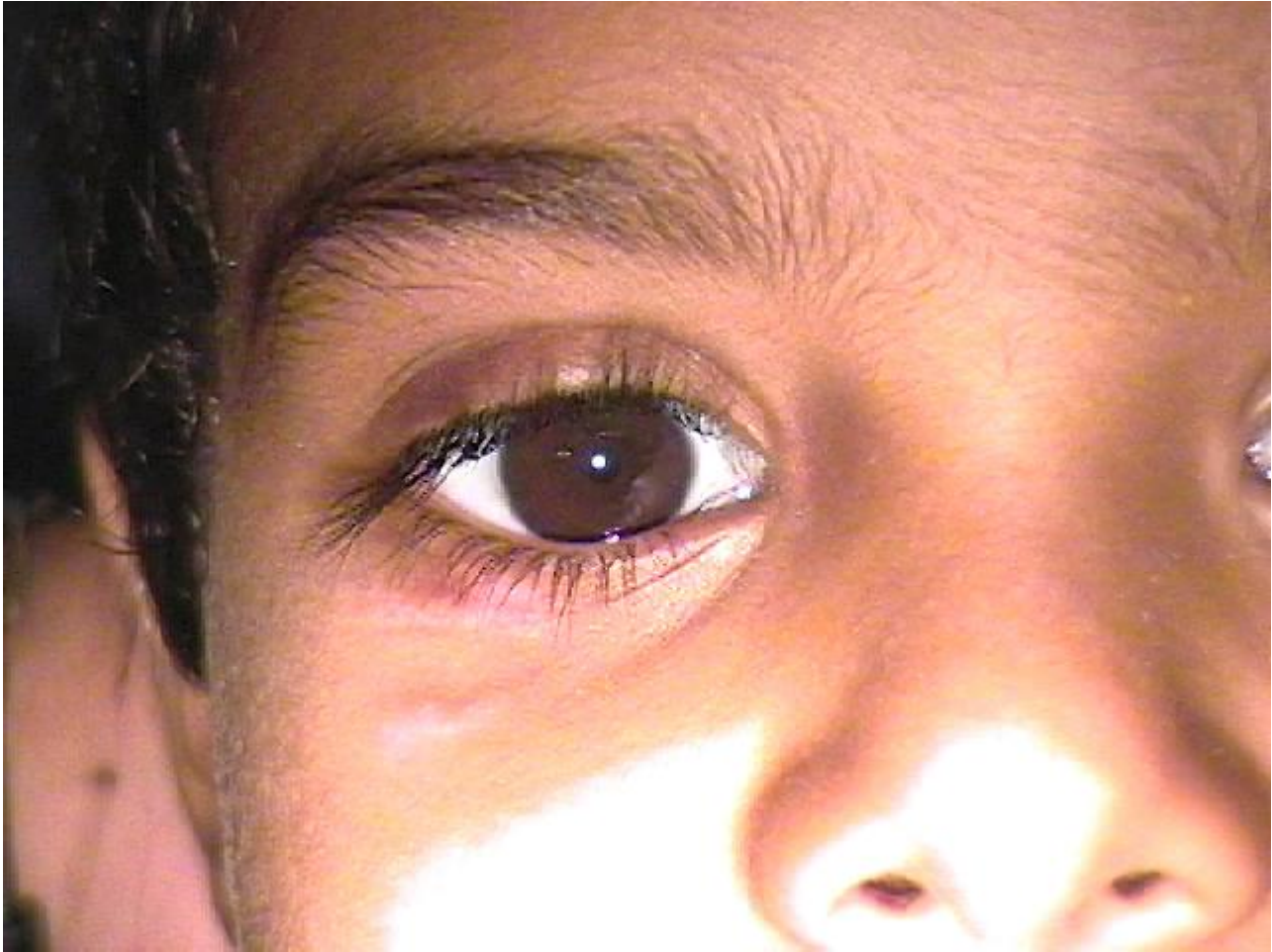

Foto 7 - Caso de Ptosis palpebral - lqx Suspensión - Oftalmología pediátrica - Dr. Alvaro Sanabria



Foto 8 - Caso de Ptosis palpebral - lqx Suspensión - Oftalmología pediátrica - Dr. Alvaro Sanabria

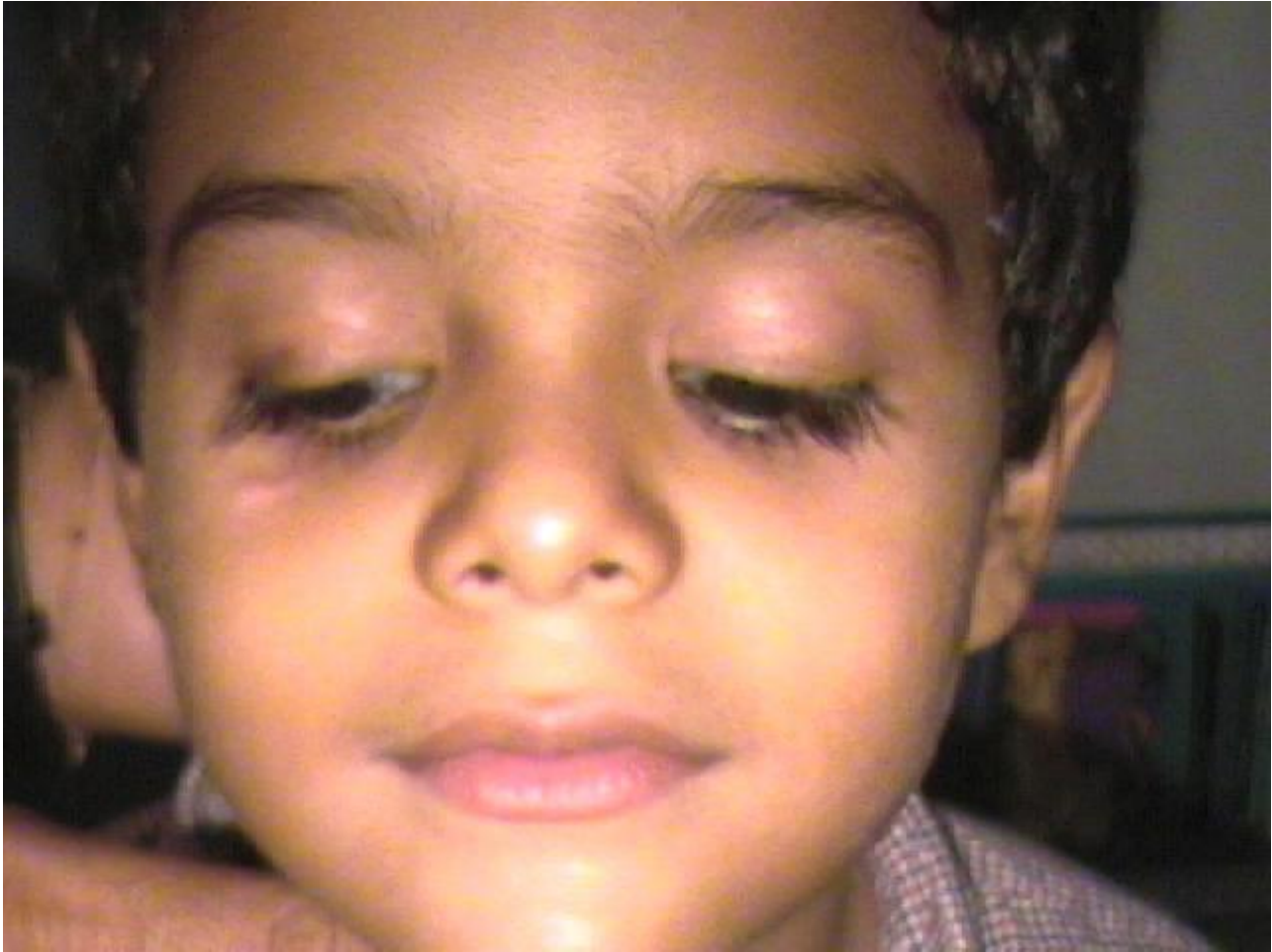

Foto 9 - Caso de Ptosis palpebral - lqx Suspensión - Oftalmología pediátrica - Dr. Alvaro Sanabria

Vídeos de Ptosis Palpebral

https://oftalmologiapediatrica.com.ve/wp-content/uploads/2018/03/ptosis-palpebral-OD_x264.mp4

Ptosis palpebral - Dr. Alvaro Sanabria - Oftalmología pediátrica - Venezuela.